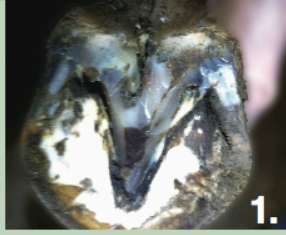

HOEFSCOREKAART

1. ROTSTRAAL



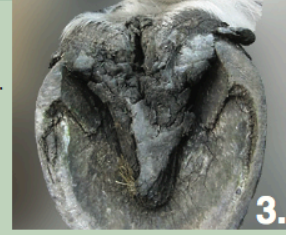Lichte aantasting in de middelste straalgroeve.

1.



Matige aantasting in en rondom de middelste straalgroeve.

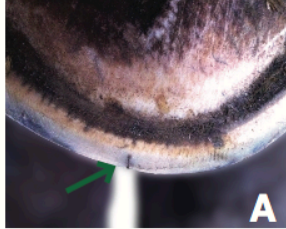
2.



Ernstige aantasting van de straal.

3.

3. HOORNSCHEUR



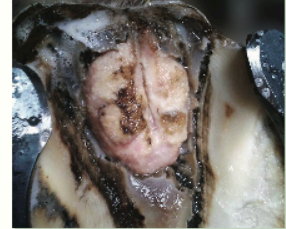Oppervlakkige hoornscheuren tot tegen de witte lijn.

A

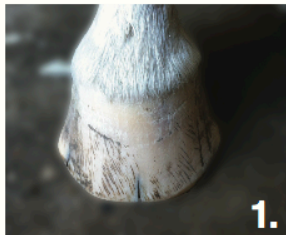

Perforerende hoornscheuren in of door de witte lijn.

B



Stinkende geel- of witverkleuring bloemkoolachtig aspect waarbij het aangedane weefsel niet te verwijderen is zonder bloedverlies.



Scheur tot 1/3 van de voet.

1.



Scheur tot 2/3 van de voet.

2.

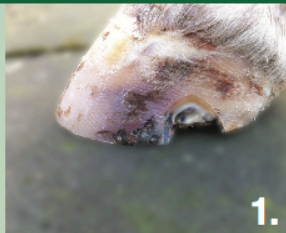

Scheur tot aan de kroonrand.

3.

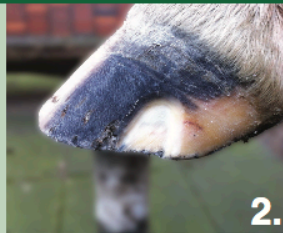2. STRAALKANKER

4. WITTE LIJN DEFECT



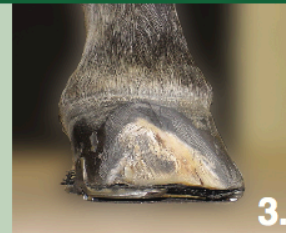Witte lijn defect na bekappen 0,5 cm tot 1/3 van de voet ondermijnd.

1.



Witte lijn defect na bekappen tot 2/3 van de voet ondermijnd.


2.



Witte lijn defect na bekappen ondermijnd tot aan de kroonrand.

3.

5. ZOOLKNEUZING



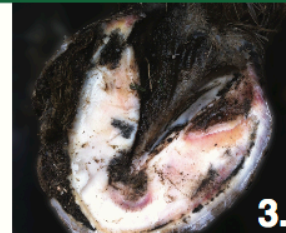
Een verkleuring in de zool.

1.



Duidelijke kneuzing in de zool.

2.



Meerdere duidelijke kneuzingen in de zool.

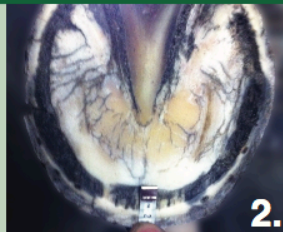3.

6. VERBREDE WITTE LIJN



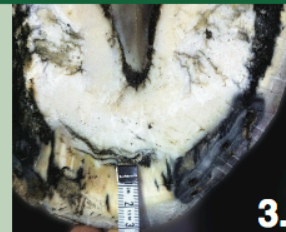
Lichte verbrede witte lijn ten opzichte van de voet.

1.



Matige verbrede witte lijn ten opzichte van de voet.

2.



Ernstige verbrede witte lijn ten opzichte van de voet.

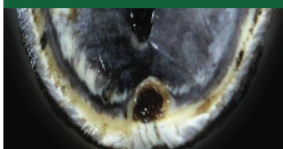
3.

7. CHRON. HOEFBEVANGENHEID



Voet heeft duidelijk divergerende groeiingen mogelijk opwippende teen.

8. HOORNZUIL



Nieuw stuk hoorn dat aan de binnenzijde van de hoorn schoen naar beneden afgroeit.

9. HOORNKLOOF



Horizontale onderbreking in de hoornwand.

10. KROONRANDSCHEUR



Spontaan ontstane scheur, vaak bloedend, scheur gaat niet tot onder aan de voet.

11. GROEIRINGEN



Er zijn groeiingen aanwezig.